L'anatomie de l'œil humain :

Détails structurels visibles dans les images OCT

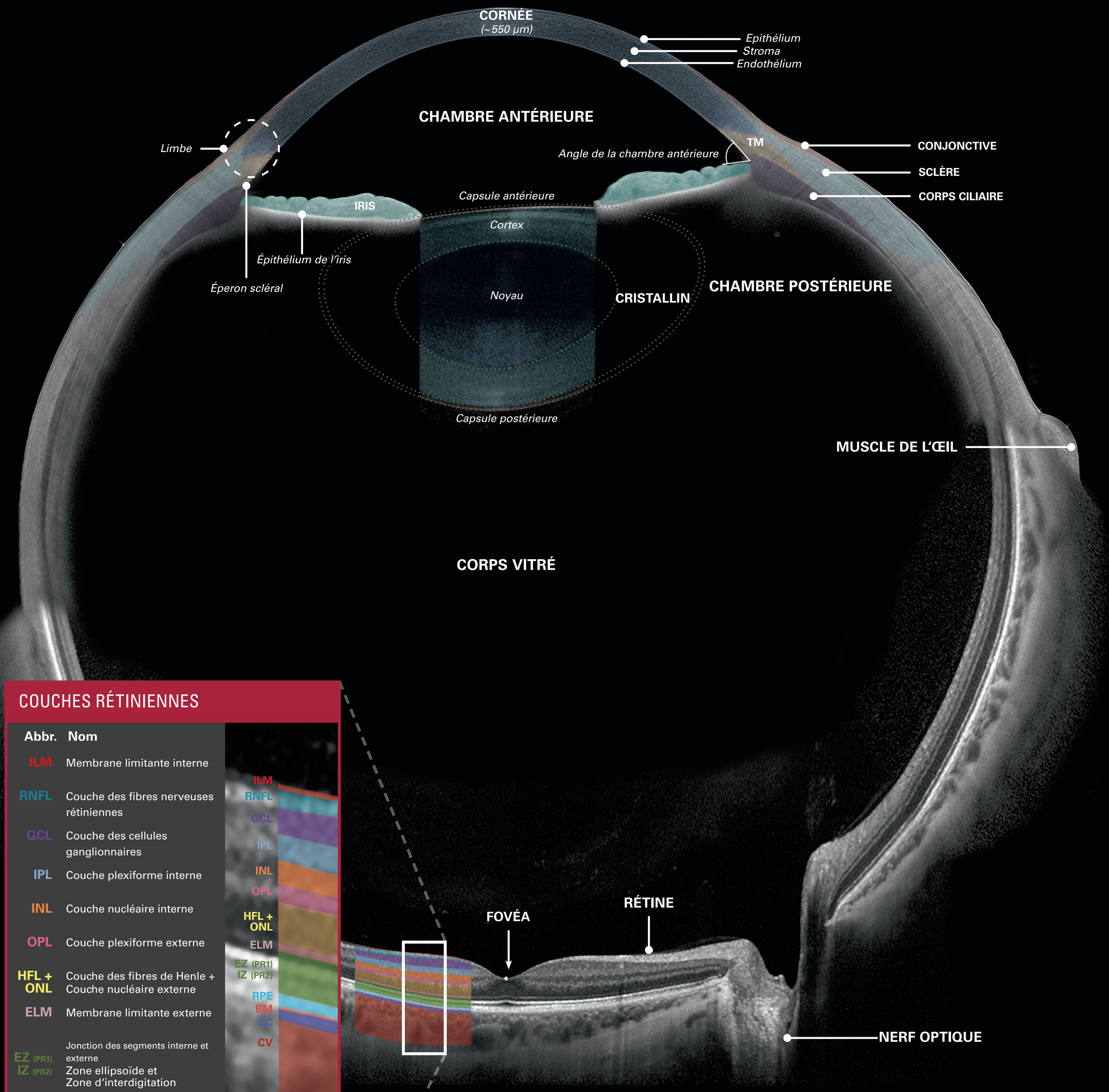

COUCHES RÉTINIENNES

Abbr.	Nom
ILM	Membrane limitante interne
RNFL	Couche des fibres nerveuses rétiniennes
GCL	Couche des cellules ganglionnaires
IPL	Couche plexiforme interne
INL	Couche nucléaire interne
OPL	Couche plexiforme externe
HFL + ONL	Couche des fibres de Henle + Couche nucléaire externe
ELM	Membrane limitante externe
EZ (PR1) IZ (PR2)	Jonction des segments interne et externe Zone ellipsoïde et Zone d'interdigitation
RPE	Épithélium pigmentaire
BM	Membrane de Bruch
CC	Choriocapillaire
CV	Vaisseaux choroïdiens de gros et moyen calibre

Image composite, non à l'échelle. Composé de 5 images acquises avec ANTERION® * pour le segment antérieur et 6 images acquises avec SPECTRALIS® pour le segment postérieur.

*ANTERION n'est actuellement pas disponible sur tous les marchés.

Mentions Légales: Anterion, DM de classe IIa, destiné aux médecins ophtalmologistes uniquement. Habilitation CE0123 - distribué en France par la société SANOTEK. Selon l'article L165-1 du code de la sécurité sociale, l'acte lié à ce dispositive médical est soumis au remboursement par la sécurité sociale. Avant toute utilisation, lire attentivement la notice. Créé le 23/09/2020.

HEIDELBERG ENGINEERING

30 YEARS EMPOWERING YOU

200584-001 INT.FR20 © Heidelberg Engineering GmbH